


Anna Maria Esposito, Andrea Saccocci  
Silvia Gori, Paola Salvadori

***L'attività della Soprintendenza per i Beni Archeologici della Toscana  
a Volterra: lo scavo nella chiesa di San Michele in Foro***

[A stampa in *Peccioli e la Valdera dal Medioevo all'Ottocento. Itinerari archeologici fra Pisa e Volterra*. Atti della Giornata di Studi del 18 aprile 2009, Peccioli - Centro Polivalente, a cura di Giulio Ciampoltrini, Peccioli 2010, pp. 145-156 © degli autori - Distribuito in formato digitale da "Reti medievali", [www.retimedievali.it](http://www.retimedievali.it)].

The logo consists of the letters 'M' and 'A' in a stylized, red, hand-drawn font.

MUSEO  
ARCHEOLOGICO  
PECCIOLI

A large, circular stone relief sculpture is the background of the top half of the page. It features intricate carvings of figures and patterns, with a central circular medallion containing a seated figure. The relief is set against a light, circular background.

# Peccioli e la Valdera dal Medioevo all'Ottocento

*Itinerari archeologici fra Pisa e Volterra*

Atti della Giornata di Studi del 18 aprile 2009  
Peccioli - Centro Polivalente  
*a cura di Giulio Ciampoltrini*



Peccioli *per*  
L'ARTE, LA CULTURA, LA SOLIDARIETÀ  
FONDAZIONE  
COMUNE DI PECCIOLI  
BELVEDERE SPA

## INDICE

Indice	p.	5
Premessa (SILVANO CRECCHI, Sindaco del Comune di Peccioli RENZO MACELLONI, Presidente di Belvedere S.p.A.)		7
<i>Peccioli e la Valdera dal Medioevo all'Ottocento. Itinerari archeologici</i>		9
GIULIO CIAMPOLTRINI – MARCELLO COSCI – CONSUELO SPATARO <i>I paesaggi di Peccioli e della Valdera dal Medioevo all'Ottocento tra scavo e ricerca aerofotografica</i>		11
NADIA MONTEVECCHI <i>Alica da castello a villa: i materiali archeologici con appendice di GIULIO CIAMPOLTRINI I materiali: appunti su alcuni contesti stratigrafici di Alica</i>		29 59
ANDREA SACCOCCI <i>Un piccolo ripostiglio di grossi, quattrini e denari della seconda metà del XIV secolo dall'area di San Giusto a Padule (Capannoli)</i>		63
ELISA PILUDU <i>Lo scavo di Colle Mustarola di Peccioli: cronache dei lavori 2004-2009</i>		79
<i>Archeologia d'età medievale e moderna tra Pisa, il Valdarno e il territorio volterrano</i>		87
MARCO MILANESE <i>La città che cambia. Pisa tra la fine del Medioevo e l'Età Moderna dalle recenti ricerche archeologiche</i>		89
<i>Archeologia dei manufatti stradali tra Medioevo ed Età Contemporanea: lo scavo in località Ponte a Elsa (San Miniato, Pi) a cura di FEDERICO CANTINI, con contributi di Federico Cantini, Eva Degl'Innocenti, Beatrice Fatighenti, Antonio Fornaciari</i>		97
ANNA WENTKOWSKA <i>Pomarance e Volterra: due centri di produzione della ceramica ingobbiata e graffita. Le famiglie committenti</i>		111
ANNA MARIA ESPOSITO – ANDREA SACCOCCI – SILVIA GORI – PAOLA SALVADORI <i>L'attività della Soprintendenza per i Beni Archeologici della Toscana a Volterra: lo scavo nella chiesa di San Michele in Foro</i>		145
<i>Appendice. La pieve di San Verano a Peccioli. Analisi preliminare</i>		157
CRISTINA CAGIANELLI <i>La pieve di San Verano a Peccioli. Analisi preliminare</i>		159

ANNA MARIA ESPOSITO – ANDREA SACCOCCI –  
SILVIA GORI – PAOLA SALVADORI

## L'ATTIVITÀ DELLA SOPRINTENDENZA PER I BENI ARCHEOLOGICI DELLA TOSCANA A VOLTERRA: LO SCAVO NELLA CHIESA DI SAN MICHELE *IN FORO*

### *Introduzione*

Nell'autunno 2008 la Soprintendenza ai Beni Archeologici per la Toscana ha avuto l'opportunità di eseguire due 'rapidi' sondaggi nei locali adiacenti la Chiesa di S. Michele *in Foro*, nel cuore della Volterra medioevale (fig. 1).

Lo scavo, che qui sinteticamente si presenta è stato, come tanto spesso accade in questi tempi di crisi per la nostra Istituzione (e non solo!), un intervento d'urgenza conseguente ai lavori di ristrutturazione e ripavimentazione delle attuali sale parrocchiali.

Della Chiesa, una delle più antiche di Volterra, si fa già menzione in una pergamena del 980; se ne parla poi, più esplicitamente, in una bolla del 987 conservata presso l'archivio parrocchiale: «...il vescovo Pietro consegna a prete Teuzo, figlio di Venerio, la Chiesa e l'Altare del Santo Angelo Michele, che si trova nel luogo detto "presso il foro"....».

I due saggi di scavo sono ubicati in un ambiente adiacente alla Chiesa (fig. 2), nel luogo dell'Oratorio di 'San Michele di notte' che, insieme al più grande Oratorio di 'San Michele di giorno', costituisce uno dei più antichi oratori della Compagnia dei Disciplinati<sup>1</sup>.

Scrivono Annibale Cinci: «Presso la Chiesa di S. Michele esiste l'antico oratorio.....Vi si radunava la Compagnia laicale di S. Michele di giorno da remotissimi tempi istituita in Volterra, ed in esso aprivasi, fra le molte gentilizie, la tomba comune di questa compagnia...»<sup>2</sup>.

Per evitare problemi di statica all'intero complesso lo scavo è stato limitato a due piccoli interventi: il saggio A, adiacente al muro perimetrale della Chiesa, che ha attestato una frequentazione del sito dal IX secolo a.C. (rimangono i resti di una capanna villanoviana) ai nostri giorni (fig. 3); il saggio C, di poco più ampio, i cui livelli più antichi hanno restituito frustuli dell'urbanizzazione d'età romana della città (fig. 4).

In entrambe i casi uno spesso strato di riempimento e livellamento, quasi sterile, sigillava le strutture più antiche separandole da un consistente strato caratterizzato dalla presenza di sepolture, fittissime ma completamente sconvolte, appartenenti ad individui diversi per età e sesso (fig. 5).

In questa situazione di sconvolgimento è stato possibile isolare un livello, piuttosto discontinuo, di deposizione composte: individui adulti (è stato possibile individuarne solo tre, due uomini e una donna: tombe 1-3) semplicemente adagiati su un piano di terra senza traccia alcuna di una fossa di deposizione o di una qualsiasi struttura tombale (tomba 3; fig. 6).

L'esiguità dello spazio in cui è stato consentito di scavare più che fornire dati certi e leggibili ha posto quesiti e lasciato molti problemi insoluti.

Mancano elementi che consentano di individuare la causa dello sconvolgimento della maggior parte delle sepolture (seppellimenti affrettati e di massa forse dovuti ad un evento catastrofico? Si potrebbe allora pensare alla peste del 1348. Oppure si tratta semplicemente di uno sconvolgimento dovuto al successivo riuso dell'area?) o che possano spiegare il conservarsi, in tale situazione, di poche sepolture composte.

Inaspettato è stato anche il ritrovamento, in questo insieme di deposizioni apparentemente affrettate, semplici e povere, di un individuo femminile (tomba 2; fig. 7), purtroppo privato del cranio durante i lavori, deposto supino con una consistente quantità di monete, d'argento e in mistura, ai fianchi.

<sup>1</sup> AA. VV., *Le Chiese di Volterra*, vol. II, Volterra 2006.

<sup>2</sup> A. CINCI, *Dall'Archivio di Volterra: Memorie e Documenti*, Volterra 1885.

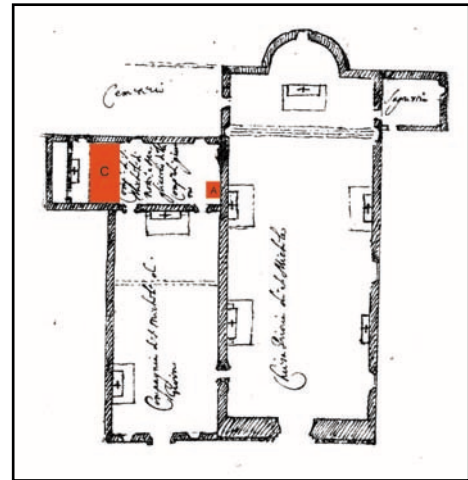
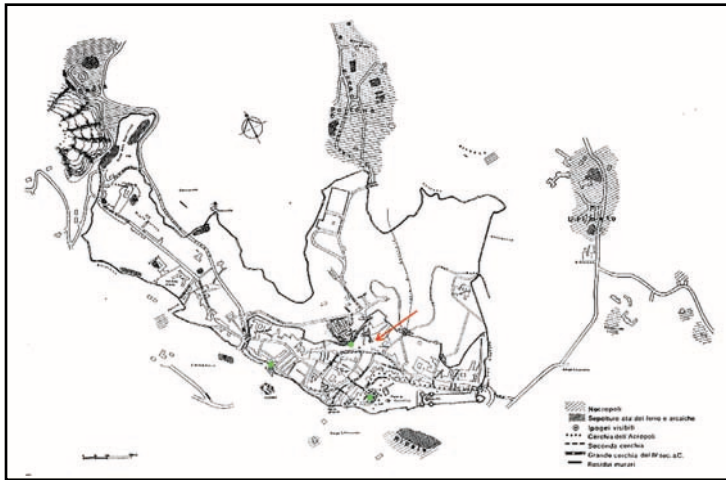


Fig. 1. Volterra: planimetria con indicazione dell'area dell'intervento.

Fig. 2. San Michele in Foro: planimetria con indicazione dell'area dell'intervento.

Fig. 3. Saggio A: fondo di capanna villanoviana.

Fig. 4. Saggio C: resti di urbanizzazione di età romana.

I dati stratigrafici non consentono di pensare a tesoretti nascosti sotto terra; inoltre la posizione dei due 'gruzzoli', simmetricamente collocati ai lati del bacino della defunta, e la circostanza che uno di essi (fig. 8) conservi ancora i resti della piccola borsa, in materiale deperibile, forse cuoio, che lo conteneva, farebbe piuttosto ipotizzare che la defunta sia stata sepolta abbigliata, con due sacche di monete ai fianchi tenute probabilmente da una cintura.

Più problematica rimane infine la presenza di un terzo 'gruzzolo', un po' isolato, di monete in mistura.

Le monete sono ancora in corso di restauro, auspico che, a restauro ultimato, gli specialisti possano trarne dati e conclusioni ancora più interessanti di quelli che ad oggi è possibile proporre. (A.M.E.)

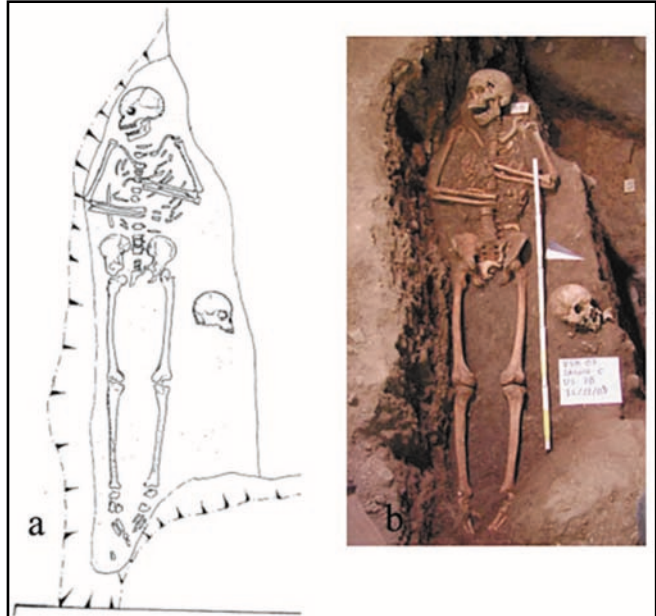


Fig. 5. Strato di sepolture sconvolte.

Fig. 6. Tomba 3, maschile: a) rilievo grafico della deposizione; b) riproduzione fotografica.

Fig. 7. Tomba 2, femminile.

Fig. 8. Il gruzzolo di monete in mistura con resti della sacca in cuoio al momento del ritrovamento.



Fig. 9. Grosso guelfo nuovo di Firenze con segno del maestro Giovanni Tozzi (1347).

Fig. 10. Simbolo di maestro di zecca sconosciuto (volpe rampante) su grosso guelfo nuovo (1347-1352).

### Le monete

La semplice osservazione di alcuni esemplari già restaurati e puliti, ancorché molto pochi rispetto alla centinaia di pezzi portati alla luce durante lo scavo, appare sufficiente per comprendere il grande interesse di questo complesso anche sotto il profilo numismatico. Tra le dieci monete osservate ci sono 7 grossi 'guelfi nuovi' di Firenze

in argento, 2 quattrini di mistura della stessa zecca ed 1 cosiddetto grossone imperiale in argento della zecca di Lucca. La prima serie, che presumibilmente dovrebbe essere la più numerosa all'interno del ripostiglio, riguarda un nominale piuttosto famoso, anche perché ricordato dal Villani: «...e trassesi di zecca di prima addi dodici d'ottobre del detto anno [1345], e fu molto bella moneta all'impronta del giglio e del san Giovanni e chiamavansi nuovi guelfi ed

ebbe grande corso in Firenze e per tutta la Toscana...»<sup>3</sup>. Nel complesso tale moneta ebbe una vita molto lunga, dal 1345 al 1533<sup>4</sup>, ma i singoli pezzi possono essere spesso datati con estrema precisione, visto che portano i simboli dei maestri di zecca, che rimanevano in carica soltanto per sei mesi. Molti di questi simboli infatti sono riportati nel registro generale della zecca di Firenze (il cosiddetto *Fiorinaio*), che fortunatamente si è conservato integro<sup>5</sup>. Nel piccolo nucleo analizzato tre esemplari portano il segno del maestro Giovanni Tozzi (lettera n minuscola), e quindi risultano battuti nel secondo semestre del 1347 (fig. 9)<sup>6</sup>, mentre in altri due il simbolo non è leggibile. Un pezzo, infine, presenta un simbolo 'sconosciuto' (cioè non attribuibile ad alcun maestro di zecca), la volpe (fig. 10), ma databile su base stilistica tra il 1347 ed il 1352<sup>7</sup>. Proprio la presenza di monete fiorentine con questi simboli sconosciuti potrebbe essere uno degli aspetti più interessanti del gruzzolo: la loro associazione con altri esemplari perfettamente databili, infatti, potrebbe contribuire a



Fig. 11. Quattrino di mistura di Firenze (XIV secolo).

Fig. 12. Grosso di Lucca (1342-1369).

definirne meglio la cronologia, facendo fare un discreto balzo in avanti alla conoscenza della monetazione fiorentina. Le stesse caratteristiche (lunga durata di emissione e presenza dei simboli degli zecchieri) riguardano anche l'altra serie fiorentina attestata in due esemplari nel materiale già restaurato: i quattrini di mistura (bassa lega di argento) (fig. 11), che furono prodotti, con poche variazioni di stile, addirittura dal 1332 al 1533<sup>8</sup>. Purtroppo la conservazione dei pezzi presi in esame è tale da non consentire né la lettura del segno di zecca né una sia pur generica collocazione cronologica sulla base dello stile, anche se sembra ovvio ritenere che si tratti di quegli esemplari prodotti in quantità notevoli nel corso del XIV secolo e massicciamente presenti nei rinvenimenti di tutta la Toscana e del Centro Italia<sup>9</sup>.

L'ultimo pezzo da noi visto, infine, è una moneta grossa prodotta dalla zecca di Lucca durante il periodo della Signoria Pisana (1342-1369), come attesta la presenza al dritto dell'aquila coronata al dritto, simbolo di Pisa, contrapposta all'immagine prettamente lucchese del Volto Santo al rovescio (fig. 12)<sup>10</sup>.

Riguardo alla natura del ripostiglio, quanto puntualmente riportato sopra dai colleghi riguardo alla collocazione del materiale in rapporto al cadavere non sembra lasciare molti dubbi sul fatto che debba trattarsi di un tesoro, ancorché cospicuo, nascosto tra le vesti della defunta prima della sua morte, e poi non più recuperato. Quindi anche questo complesso sembrerebbe confermare quanto da noi appena ribadito nel contributo sul ripostiglio di Capannoli<sup>11</sup>, in questa stessa sede: la semplice casualità (data dal fatto che il morto aveva con sé delle monete) rappresenta probabilmente la spiegazione più probabile di gran parte dei rinvenimenti monetali all'interno di tombe di epoca medievale, non essendo affatto documentata la possibile sopravvivenza oltre il VII secolo di pratiche comprendenti la deposizione rituale di monete all'intento di sepolture. Forse in questo caso qualche perplessità potrebbe suscitare la consistenza del tesoro, tale da rendere poco probabile che nessuno si sia accorto della sua presenza, al momento della sepoltura. A questo proposito si potrebbe pensare che chi procedette all'inumazione fosse ben cosciente di tale ricchezza, ma abbia preferito non rivelarla, riman-

3 Cronica, VII, 53.

4 Confronta M. BERNOCCHI, *Le monete della Repubblica Fiorentina, III, Documentazione*, Firenze 1976, tavv. LXV-LXXX.

5 BERNOCCHI, *Le monete*, cit., I, *Il libro della zecca*, Firenze 1974.

6 BERNOCCHI, *Le monete*, cit., II, *Corpus Nummorum Florentinorum*, Firenze 1975, p. 188.

7 BERNOCCHI, *Le monete*, cit., III, *Documentazione*, cit., tav. LXV.

8 BERNOCCHI, *Le monete*, cit., III, *Documentazione*, cit., tavv. LV-LXII.

9 Sulla circolazione dei quattrini fiorentini vedi ora A. SACCOCCI, *Le monete: denari normanni (XI sec.) e ripostiglio di quattrini toscani (II metà XIV sec.)*, in *In Silice. Lo scavo della chiesa di San Ponziano in Lucca*, a cura di G.

Ciampoltrini, Lucca 2006, pp. 131-150, alle pp. 139-143 e bibliografia ivi citata.

10 Confronta L. BELLESIA, *Lucca. Storia e monete*, Serravalle 2007, pp. 107-108.

11 SACCOCCI, in questa sede, pp. 63-64.

dando a momenti migliori il suo eventuale recupero, senza riuscirvi. Esiste tuttavia un'altra possibile spiegazione, forse anche più probabile: che la manipolazione del defunto fosse troppo rischiosa, tale da scoraggiare l'eventuale ricerca o recupero di preziosi. Tale paura ovviamente si manifesta soprattutto quando si scatenano epidemie, e forse non è un caso che le monete databili, tra l'altro molto ben conservate, appartengano al 1347, a pochi anni dalla 'Peste nera' che falciò la popolazione di molte città d'Europa a partire dal 1348. Ma naturalmente una tale cronologia potrà essere confermata soltanto dall'analisi dell'intero ripostiglio, quando il restauro sarà completato. (A.S.)

### *Gli scheletri inumati da San Michele in Foro a Volterra*

I sondaggi esplorativi all'interno della canonica della Chiesa di San Michele in Foro a Volterra hanno messo in evidenza un ampio strato di sepolture scomposte, di circa 20 cm di spessore, situato immediatamente sotto il pavimento.

Sotto a questo strato sono state rinvenute, nella limitata area di saggio, tre sepolture terragne con scheletri in connessione anatomica, pertinenti alla fase più antica del cimitero. Due di essi erano privi di corredo, mentre il terzo è stato seppellito con una cintura in materiale deperibile di cui non rimane traccia, cui erano probabilmente appese, ai fianchi del defunto, due tasche o sacche contenenti l'una monete di bronzo e l'altra fiorini d'argento. Queste monete ci consentono di datare la sepoltura al XIV secolo.

I reperti scheletrici sono stati affidati per la conservazione e lo studio al Laboratorio di Archeoantropologia della Soprintendenza<sup>12</sup>.

### *Descrizione analitica degli inumati*

#### *Tomba 1*

#### *Stato di conservazione*

Del cranio sono presenti il frontale, i parietali ed i temporali incompleti, l'occipitale, il mascellare sinistro, lo zigomo sinistro e un frammento di corpo mandibolare del lato destro; la scapola destra presenta solo l'ala mentre la sinistra è priva di cavità glenoidea; la clavicola destra è completa, la sinistra è priva dell'estremità mediale; sono presenti frammenti di coste destre e sinistre e la parte anteriore del manubrio sternale; l'arto superiore destro è assente, il sinistro ha l'omero incompleto all'estremità prossimale, l'ulna ed il radio entrambi mancanti di epifisi distale; le mani sono rappresentate da un carpale, un metacarpale e numerose falangi; la colonna vertebrale ed il sacro sono molto frammentari così come le anche; degli arti inferiori sono presenti entrambe le diafisi dei femori, frammenti di diafisi delle tibie e la metà prossimale della diafisi della fibula sinistra; mancano completamente i piedi.

#### *Caratteristiche antropologiche*

*Sesso:* maschio

*Età alla morte:* adulto anziano

*Statura:* a causa dell'incompletezza delle ossa lunghe degli arti non è possibile calcolare la statura.

#### *Indicatori di stress biomeccanico*

Il marcato sviluppo delle entesi sulle clavicole e sulle scapole, queste ultime fortemente scanalate soprattutto la sinistra, denota un'intensa e prolungata attività fisica delle spalle. Anche

12 Per la bibliografia si è attinto a: G. CHIARUGI – L. BUCCIANTE, *Istituzioni di Anatomia dell'Uomo*, 1-2, Vallardi, Milano 1969; S. HILLSON, *Dental Anthropology*, Cambridge, Cambridge University Press, 1996; A. MANCINI – C. MORLACCHI, *Clinica Ortopedica*, Padova, Piccin, 1995; R.M.H. MCMINN *et al.*, *Atlante a Colori di Anatomia Umana*, Milano, Casa Editrice Ambrosiana, 1995; J. OLIVIER *et al.*, *New Estimations of Stature and Cranial Capacity in modern Man*, *Journal of Human Evolutions*, 7, 1978, pp. 513-518; S. TODESCO – P.F. GAMBARI, *Malattie Reumatiche*, Milano, McGraw-Hill Libri Italia, 1993; D.H. UBELAKER, *Human Skeletal Remains: Excavation, Analysis, Interpretation*, Washington D. C., Taraxacum, 1989; T. WHITE – P.A. FOLKENS, *Human Osteology*, San Diego, Academic Press, 2000.



l'arto superiore sinistro (unico presente) mostra inserzioni muscolari ben sviluppate, molte delle quali entesopatiche (patologiche) di grado lieve, sia dei muscoli di braccio ed avambraccio che di quelli che agiscono sulle mani, segno di un intenso stress biomeccanico di tutto l'arto superiore.

Per gli arti inferiori, benché frammentari, si può notare un notevole sviluppo sia dei muscoli flessori dell'arto inferiore sul tronco che di quelli coinvolti nell'estensione dell'anca e nella rotazione esterna della coscia.

#### Patologia

Il cranio presenta una lieve porosità del tavolo esterno sui parietali e sulla squama dell'occipitale lungo la sutura lambdoidea. Questa lesione a cui ci si riferisce col nome di iperostosi porotica, è la testimonianza scheletrica di una iperplasia del midollo rosso emopoietico delle ossa del cranio in seguito ad un episodio anemico.

Sulle diafisi degli arti inferiori sono presenti sottili striature riferibili ad un quadro di periostite, infiammazione del periostio (tessuto connettivo altamente vascolarizzato che riveste l'osso), causata nella maggioranza dei casi da traumi o da infezioni batteriche.

È interessante la presenza di un frammento di due corpi vertebrali lombari fusi tra loro a causa dell'ossificazione del legamento longitudinale anteriore: la parte anteriore presenta una protuberanza in corrispondenza del punto di fusione, dal lato interno si notano i due piatti somatici contigui ben separati (fig. 13). A causa dell'elevata frammentarietà del materiale non è possibile fare una diagnosi certa della patologia che ha portato a tale fusione, anche se, il modo in cui il legamento anteriore si è ossificato coinvolgendo solo i due corpi in questione senza interessare quello sovrastante fa pensare ad una sindrome tipo il Morbo di Reiter (artropatia asimmetrica sieronegativa caratterizzata tra l'altro da artrite - forma epidemica associata anche ad infezioni enteriche).

#### Degenerazioni articolari

Il tratto cervicale della colonna vertebrale è l'unico che, sebbene molto frammentario, è rappresentato completamente. La faccetta articolare dell'atlante per il dente dell'epistrofeo ed il dente stesso presentano un lieve bordo osteofitico così come molte delle faccette articolari destre.

Segni di artrosi si rilevano anche sull'epifisi distale e sul frammento di testa dell'omero sinistro dove è presente un lieve bordo osteofitico.

#### Denti

Il frammento di mascellare presente contiene gli alveoli che vanno dall'incisivo centrale sinistro al primo molare dello stesso lato, i denti corrispondenti sono stati tutti persi *post mortem* eccetto il secondo premolare sul quale si rileva la presenza di tartaro sia sul lato buccale che linguale.

Dal frammento di mandibola si può notare che almeno il secondo premolare, il primo ed il secondo molare di destra sono stati persi in vita ed i relativi alveoli si presentano completamente richiusi (fig. 14).

#### Note

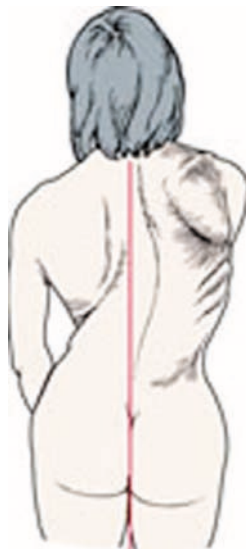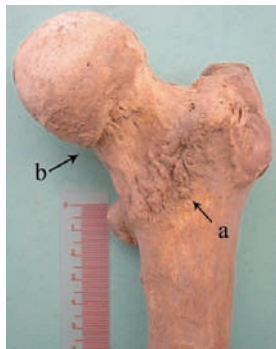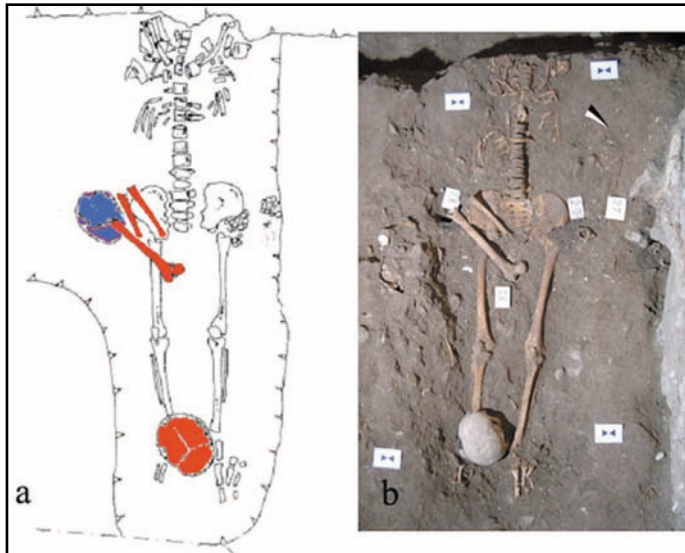
Si osserva la sacralizzazione della prima vertebra coccigea.



Fig. 13. Tomba 1: frammento di due corpi di vertebre lombari con la fusione del legamento longitudinale anteriore; a) vista posteriore, b) vista anteriore.

Fig. 14. Tomba 1: frammento di mandibola con perdita in vita del secondo premolare, del primo e secondo molare destri con relativa chiusura degli alveoli.





### Tomba 2

#### Stato di conservazione

Sono completamente assenti cranio e mandibola; le clavicole sono complete mentre le scapole sono frammentarie; degli arti superiori sono presenti solo le mani ed un frammento di epifisi prossimale dell'omero sinistro; bacino ed arti inferiori sono pressoché completi; la colonna vertebrale è priva delle prime cinque vertebre cervicali; le coste sono tutte presenti più o meno complete.

#### Giacitura

Il defunto è stato deposto supino con orientamento cranio-caudale sud-ovest/nord-est (fig. 15). La decomposizione è avvenuta in spazio vuoto. Le ossa presenti sono in connessione anatomica eccetto l'articolazione scapolo-clavicolare a causa della dislocazione delle scapole di entrambi i lati. La posizione degli arti superiori, essendo questi assenti, può essere dedotta da quella delle mani; infatti i metacarpali e le falangi sinistri erano sul lato destro della colonna vertebrale (all'altezza delle vertebre del tratto toracico medio), mentre i carpali e i metacarpali destri si trovavano in prossimità della clavicola sinistra. Tale disposizione fa supporre che il defunto avesse le braccia incrociate sul petto. Gli arti inferiori sono distesi, i piedi extraruotati.

La verticalizzazione di entrambe le clavicole e la scarsa rotazione laterale dei femori, inusuali in uno spazio vuoto, potrebbe far

pensare alla presenza di una veste, ipotesi confermata dalla presenza della cintura a cui probabilmente erano attaccati i sacchetti con le monete.

#### Caratteristiche antropologiche

Sesso: femmina

Età alla morte: adulta matura

Statura: 158,4 cm (calcolata sul femore secondo Olivier *et al.*, 1978)

#### Patologia

Lievi tracce di periostite si osservano sul lato mediale e laterale della diafisi di entrambi le tibie.

Le inserzioni muscolari, tendinee e quelle relative alle capsule articolari (fig. 16 a) si presentano fortemente entesopatiche (patologiche) su tutte le ossa presenti sia a destra che a sinistra. Questa polientesopatia diffusa potrebbe essere collegata ad una malattia degenerativa come la DISH (*Diffuse Idiopathic Skeletal Hyperostosis* - malattia metabolica e degenerativa sistemica caratterizzata dall'ossificazione delle entesi) in fase iniziale, non essendo ancora ben manifesti i segni patognomonic della patologia.

#### Degenerazioni articolari

La colonna vertebrale presenta, nel tratto toracico alto, le faccette articolari per le coste con bordi osteofitici e porosità della superficie articolare in particolar modo sul lato sinistro, ed asimmetria delle faccette articolari superiori ed inferiori. Dal tratto toracico medio diventa meno evidente l'asimmetria delle faccette articolari mentre si aggrava il quadro artrosico sulle

faccette costali sia quelle sul processo trasverso che quelle sul corpo vertebrale: le prime con bordi osteofitici e spicole ossee anche molto vistose, le seconde con degenerazione della superficie articolare. A questo livello inizia anche l'ossificazione del legamento giallo. Su tutto il tratto toracico basso continua in modo sempre più vistoso la presenza di bordi osteofitici sulle faccette articolari e sulle articolazioni costali con degenerazione della superficie. Le ultime due vertebre toraciche e le prime lombari presentano inoltre uno schiacciamento del corpo vertebrale. Sul tratto lombare si rilevano inoltre, sulla parte anteriore del corpo, tracce di ossificazione del legamento longitudinale anteriore. Anche sul piatto superiore del corpo della prima vertebra sacrale è presente un vistoso bordo osteofitico e le faccette articolari superiori appaiono rimaneggiate, evidenti spicole ossee anche a livello dell'articolazione sacroiliaca. Le modificazioni delle faccette articolari costali sono evidenti anche sulle coste sia sulla testa, con grossi osteofiti marginali, che sul tubercolo, su entrambi i lati ma in maniera più marcata a sinistra.

L'asimmetria presente può essere ricondotta ad una scoliosi con concavità della curvatura della colonna verso sinistra che ha provocato un abbassamento della spalla sinistra rispetto alla destra (fig. 17).

È probabilmente da attribuire alla patologia scoliotica il quadro artrosico diffuso su tutte le principali articolazioni come fenomeno dovuto all'anomala postura causata dalla malattia, in particolare su quella coxo - femorale con grossi bordi osteofitici sugli acetaboli e sulle teste dei femori, anche in questo caso più marcati sul lato sinistro (fig. 16 b).

### US 30

Sono presenti numerose ossa nella terra di riempimento della sepoltura, non pertinenti all'individuo principale. Il numero minimo di individui riferibile a tali ossa è cinque così distribuiti:

- 2 maschi adulti maturi
- 1 femmina adulta
- 1 subadulto di 6 anni
- 1 subadulto di 10 anni

### US 28

Cranio posto a ridosso dell'anca sinistra dell'individuo in connessione. È riferibile ad un individuo di sesso maschile adulto anziano. Sono presenti tracce di iperostosi porotica con assottigliamento del tavolato cranico esterno e rarefazione della diploe. In particolare sul parietale destro è presente un area tondeggiante di 2,1x2 cm, in cui l'estremo assottigliamento ha portato all'esposizione della diploe sottostante.

Sul frontale in prossimità della sutura coronale sono presenti delle aree di riassorbimento osseo di forma circolare e di vario diametro, e zone di neoapposizione ossea come esito di una pachimeningite su base circolatoria tipica della vecchiaia.

### Tomba 3

#### *Stato di conservazione*

Il cranio è quasi completo, solo lo sfenoide e l'occipitale non lo sono; presente l'osso ioide e un frammento di cartilagine tiroidea ossificata; le scapole e le clavicole sono pressoché complete; gli arti superiori sono completi, solo l'ulna sinistra è priva dell'epifisi distale e l'omero sinistro presenta la testa non ricomponibile con la diafisi; sono presenti tutte le coste di entrambi i lati; la colonna vertebrale è presente in ogni distretto, anche se le sette vertebre cervicali comunque identificabili, risultano frammentarie; il sacro è completo; gli arti inferiori sono completi.

#### *Giacitura*

Il defunto è stato deposto supino con orientamento cranio-caudale ovest/est (fig. 6). Le ossa sono in connessione anatomica eccetto quelle delle mani. Gli arti superiori sono piegati sul petto con gli avambracci quasi paralleli fra loro e con quello sinistro in posizione più craniale.

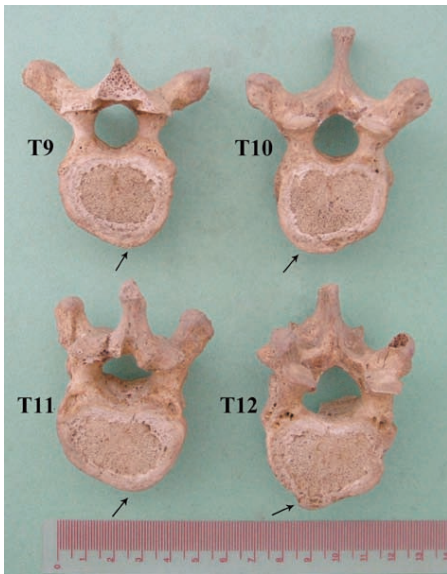

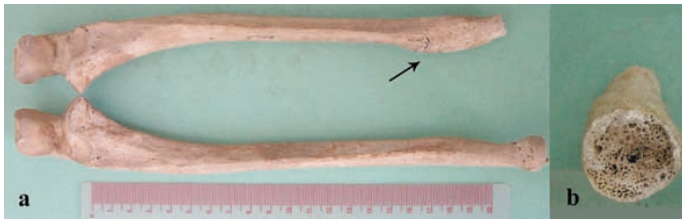


Fig. 18. Tomba 3: frattura a livello del terzo distale dell'ulna sinistra consolidata in asse; a) ulna sinistra e destra a confronto, la freccia indica il callo osseo; b) particolare del canale midollare all'altezza della frattura.

Fig. 19. Tomba 3: particolare della faccia laterale della diafisi della tibia sinistra, neoapposizione ossea ed impronta vascolare (freccia).

Fig. 20. Tomba 3: asimmetria dei corpi vertebrali del tratto toracico basso: in alto la nona (piatto inferiore) e la decima (piatto superiore) vertebra toracica; in basso l'undicesima (piatto inferiore) e la dodicesima (piatto superiore) vertebra toracica.

Il cranio poggia sul parietale destro con la mandibola aperta. Gli arti inferiori sono distesi e si presentano leggermente extra-rotati con le rotule in posto; il bacino è chiuso. I piedi sono entrambi appoggiati alla parete della fossa in posizione quasi verticale. La decomposizione del cadavere è avvenuta in piena terra.

*Caratteristiche antropologiche*

*Sesso:* maschio

*Età alla morte:* adulto maturo

*Statura:* 160,9 cm (calcolata sull'omero, secondo Olivier *et al.*, 1978)

*Indicatori di stress biomeccanico*

Le inserzioni muscolari sono tutte ben sviluppate indicando un'intensa attività fisica del soggetto. Risultano entesopatiche, bilateralmente, le inserzioni dei muscoli che determinano i movimenti del braccio sulla spalla e sul torace in particolare hanno un'inserzione di media entità i muscoli grande rotondo e grande pettorale. Le inserzioni dei muscoli che determinano i movimenti di pronosupinazione risultano entesopatiche sugli omeri e sulle ulne mentre sui radii sono ben sviluppate ma di aspetto non patologico ad eccezione del muscolo pronatore rotondo che sul lato sinistro ha un'entesopatia di grado lieve. I muscoli che agiscono sulle mani hanno inserzioni patologiche soprattutto sul lato destro, come pure quelli propri delle mani, indicatori di patologia da presa. Anche sugli arti inferiori le inserzioni muscolari e legamentose presentano un notevole sviluppo e la maggior parte sono entesopatici con grado medio-forte.

*Patologia*

È presente sul cranio un'estesa porosità del tavolato esterno in via di riparazione, su frontale, parietali ed occipitale in prossimità delle suture coronale, sagittale e lambdoidea. Anche sugli zigomi si rileva un'evidente porosità su tutta la superficie esterna. Le lesioni sono da riferirsi ad un quadro di iperostosi porotica, testimone di un'anemia acquisita con ogni probabilità nell'età adulta.

Sull'ulna sinistra nella parte distale della diafisi, a livello dell'inserzione del muscolo pronatore quadrato, è presente un callo osseo esito di una frattura che si è consolidata in asse e che non ha coinvolto il radio. Una frattura post mortale a questo livello ha reso visibile l'interno dell'osso nel quale si nota una proliferazione della spongiosa che ha riempito il canale midollare (fig. 18).

Sugli arti inferiori di entrambi i lati sono presenti segni di periostite con porosità della superficie, strie e neoapposizione ossea: sui femori la lesione è localizzata nella parte antero-laterale e

postero-laterale della diafisi, sulle tibie la neoapposizione ossea è ben evidente e sono presenti anche impronte vascolari nella faccia laterale e mediale della diafisi (fig. 19), sulle fibule la localizzazione è antero-mediale.

*Degenerazioni articolari*

La colonna vertebrale presenta nel tratto cervicale ed in quello toracico medio asimmetria delle faccette articolari: la destra è più ampia e con porosità della superficie più marcata. Dalla terza vertebra toracica si nota un'asimmetria dovuta ad una compressione maggiore sul lato

sinistro del corpo vertebrale accompagnata da porosità dei piatti, che si fa più marcata scendendo nel tratto toracico. Nel tratto toracico basso i corpi presentano asimmetria fra l'emipiatto destro e sinistro ed inizia a questo livello la presenza di bordi osteofitici (fig. 20).

Dalla sesta toracica cominciano i segni di ossificazione del legamento giallo, che diventano più evidenti scendendo lungo il tratto toracico.

Nel tratto lombare si perde l'asimmetria dei corpi ma rimane la porosità dei piatti.

Si riscontra un quadro artrosico anche a livello della spalla sinistra con tracce di degenerazione articolare della cavità glenoidea della scapola dove è presente al centro un'area lievemente in rilievo di 3x5mm.

Sul condilo laterale del femore sinistro si nota, sul margine laterale, un piccolo bottone osseo di 2x5mm.

#### *Denti*

È presente tartaro su tutte le corone dei denti sia sul lato buccale che linguale, sulla mandibola in maniera più marcata soprattutto sul lato linguale e sui denti anteriori, dove si estende fino alla radice.

Il secondo molare inferiore sinistro è stato perso in vita e l'alveolo si presenta completamente richiuso.

Sui denti anteriori, sia superiori che inferiori, si rilevano numerose strie di ipoplasia dello smalto.

Gli incisivi centrali e laterali della mascella hanno "forma a pala" (carattere di derivazione genetica).

Si osserva agenesia (assenza congenita del dente) del secondo premolare inferiore definitivo sinistro, al cui posto permane tuttora il secondo molare deciduo, che si presenta privo di corona a causa dell'elevata usura (fig. 21).

#### *Note*

Presente un osso wurmiano sulla sutura lambdoidea del lato sinistro (carattere di derivazione genetica).

È presente inoltre un altro cranio (230.US.38.2) posto a lato del femore sinistro dell'individuo principale, pressoché completo e privo di mandibola, appartenente ad un individuo adulto anziano di sesso maschile.

#### *Crani isolati*

Nella sezione del saggio era presente un'area in cui erano stati posti numerosi crani senza scheletro post craniale. Ne è stato prelevato un campione di cinque crani:

##### *Cranio 1*

###### *Stato di conservazione*

Frontale con orbita destra incompleta, parietali e temporali completi, occipitale privo di base, grandi ali dello sfenoide.

*Sesso:* femmina

*Età alla morte:* adulta

###### *Note*

Porosità di piccolo calibro lungo tutta la sutura sagittale, più evidente nella parte posteriore.

##### *Cranio 2*

###### *Stato di conservazione*

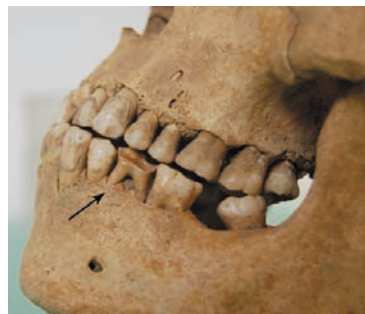Frontale con orbite incomplete, parietali, temporale sinistro, mastoide e frammento di squama del temporale destro, occipitale privo di base.

*Sesso:* maschio

*Età alla morte:* adulto

###### *Note*

Porosità di piccolo calibro lungo la sutura coronale e nella parte anteriore di quella sagittale. Tracce di *cribra orbitalia* come segni di iperostosi non più attiva anche sulle orbite.



*Fig. 21. Tomba 3: agenesia del secondo premolare inferiore definitivo sinistro, al cui posto permane tuttora il secondo molare deciduo (freccia), che si presenta privo di corona a causa dell'elevata usura. Si nota inoltre l'estesa presenza di tartaro e la perdita in vita del secondo molare sinistro.*

### *Cranio 3*

#### *Stato di conservazione*

Frontale con orbite incomplete, parietali, temporali con mastoidi incomplete e privi del processo zigomatico, occipitale privo di base, grandi ali dello sfenoide.

*Sesso:* maschio

*Età alla morte:* adulto

#### *Note*

Porosità di piccolo calibro sui parietali lungo la sutura sagittale e sul frontale lungo quella coronale.

Sono presenti entesofiti di lieve entità sull'inserzione del muscolo temporale sia a destra che a sinistra (muscolo elevatore della mandibola).

È presente inoltre un incisivo centrale superiore sinistro definitivo sparso. Mancando il mascellare non è possibile attribuirlo con certezza al cranio anche se l'estesa faccetta di usura sulla superficie linguale della corona può far pensare ad una malocclusione della mandibola che potrebbe anche giustificare l'entesopatia del muscolo temporale. Sulla corona sono presenti numerose strie di ipoplasia dello smalto.

### *Cranio 4*

#### *Stato di conservazione*

Frontale, parietali, temporali, occipitale, sfenoide.

*Sesso:* maschio

*Età alla morte:* adulto

#### *Note*

Porosità lungo la sutura sagittale e sull'occipitale, esito di iperostosi pregressa.

Sul lato endocranico del frontale sono presenti marcate granulazioni del Pacchioni.

La fossa cerebellare superiore destra ha dimensioni ridotte ed il solco del seno trasverso è assente.

Lungo il solco sagittale sul lato destro si rileva un'area lunga 3 cm e larga da 0.5 ad 1 cm con porosità di medio e grande calibro.

Le mastoidi si presentano asimmetriche: quella di sinistra è più piccola ed appuntita mentre quella di destra è grossa e globosa. Anche i fori uditivi si presentano asimmetrici: il destro ha dimensioni ridotte.

### *Cranio 5*

#### *Stato di conservazione*

Cranio completo, la mandibola invece è incompleta a livello degli alveoli dei quattro incisivi e sul lato sinistro fino a quello del primo molare.

*Sesso:* maschio

*Età alla morte:* adulto

#### *Note*

Presente la sutura metopica.

Fine porosità come esito di iperostosi completamente riparata lungo la sutura sagittale, sul frontale e sulle orbite, e sull'occipitale.

Il condilo occipitale sinistro ha dimensioni ridotte e con un lieve bordo osteofitico.

#### *Denti*

Sono presenti tutti i denti mascellari eccetto il primo molare sinistro che è stato perso in vita, l'alveolo è completamente richiuso. Il lato destro presenta un'usura più marcata del sinistro. Sui denti anteriori si rilevano numerose strie di ipoplasia. La mandibola presenta *in situ* i tre molari del lato destro ed il terzo molare di sinistra, sono inoltre visibili gli alveoli dei due premolari e del canino destri e del secondo molare sinistro persi tutti post mortem. Tutti i quattro denti presenti hanno la superficie oclusale molto usurata con esposizione della dentina. Sul terzo molare di destra è presente una piccola carie oclusale.

#### *Note*

Sono inoltre presenti non riferibili a questo cranio: un frammento di processo frontale destro, un mascellare incompleto nella parte destra ed un frammento di ramo mandibolare destro tutti riferibili a soggetti adulti, potrebbero appartenere allo stesso individuo.

Sul mascellare sono presenti a sinistra tutti i denti eccetto l'incisivo centrale perso *post mortem* e il secondo premolare agenesiaco. A destra è in situ l'incisivo centrale mentre quello laterale è perso *post mortem*, l'alveolo del canino è completamente chiuso come se fosse stato perso in vita ma da una frattura *post mortale* si vede parte della radice spuntare nel seno mascellare, probabilmente a causa di un difetto di eruzione il dente definitivo non ha sostituito il deciduo pur essendo completamente formato, si vede inoltre parte dell'alveolo del primo premolare che è stato quindi perso *post mortem*, a questo livello l'osso è rotto per cui gli altri denti non sono rilevabili. I denti anteriori presentano numerose strie di ipoplasia sulla corona. L'usura è marcata su tutti i denti presenti con esposizione della dentina. Si rileva la presenza di una grossa carie al colletto in posizione interprossimale mesiale sul primo molare di sinistra.

### Conclusioni

Il campione è composto da otto individui di cui cinque rappresentati solo dal cranio e tre soggetti con lo scheletro postcraniale, per un totale di due femmine e sei maschi tutti adulti.

Tutti i crani presenti, sia quelli provenienti dal campione senza scheletro postcraniale che quelli delle tombe 1 e 3 (la tomba 2 è priva di cranio), mostrano i segni di iperostosi porotica con cribrosità del tavolato cranico esterno. Le lesioni sono localizzate sulla squama del frontale, sui parietali e sulla squama dell'occipitale. In tutti i casi la lesione non è più attiva. Questa condizione è dovuta a stati anemici di varia origine, solitamente causati dalla presenza contemporanea di una sottoalimentazione cronica ed ingenti perdite ematiche tipica dei casi di parassitismo, tutti aventi in comune la stimolazione del midollo osseo emopoietico.

È stata osservata una diffusa presenza di linee di ipoplasia sullo smalto dentario, patologia legata principalmente a deficit nutrizionali o a stati patologici avvenuti in età infantile che si manifesta con un arresto della deposizione dello smalto durante lo sviluppo del dente (amelogenesi), rimanendo documentati per tutta la vita dell'individuo.

Sono inoltre frequenti tartaro e perdita in vita di uno o più denti. Il tartaro è il risultato finale della mineralizzazione della placca batterica, processo che avviene in ambiente alcalino che nel cavo orale si instaura durante la masticazione di cibi ricchi di proteine (soprattutto animali) o quando nella dieta è presente un alto livello di calcio. La perdita in vita dei denti può essere associata a parodontopatie (infiammazione dei tessuti di supporto del dente), usura eccessiva o carie distruttive che possono causare la retrazione del margine alveolare fino a provocare la caduta del dente, in seguito alla caduta l'alveolo viene gradualmente riassorbito fino alla completa chiusura.

Sono presenti due sole carie: una di lieve entità sulla superficie occlusale di un terzo molare ed una di entità più grave al colletto di un primo molare. L'insorgenza della carie è legata in modo preponderante al consumo di zuccheri semplici, vista la scarsa frequenza della lesione questi dovevano essere assai scarsi nell'alimentazione quotidiana di questi individui.

Nei soggetti provenienti dalle tre sepolture le diafisi delle ossa lunghe degli arti inferiori presentano i tipici segni della periostite come porosità a vario grado ed apposizione di osso neoformato ed in alcuni casi impronte vascolari. Questo tipo di lesioni sono un indicatore aspecifico di malattie infettive, che lasciano una traccia sull'osso attraverso un meccanismo di risposta infiammatoria del periostio (tessuto connettivo altamente vascolarizzato che riveste l'osso). La loro presenza in tutti e tre i soggetti potrebbe far pensare ad uno scarso stato igienico-sanitario della popolazione di appartenenza, pur tenendo presente che anche altre cause possono portare a lesioni simili, come ad esempio i traumi.

Un'altra caratteristica comune nei tre inumati è la presenza di gravi polientesopatie delle inserzioni tendinee e legamentose, in due casi riconducibili ad un sovraccarico funzionale, mentre nell'altro dovute probabilmente a condizioni patologiche del tipo DISH in fase iniziale. (S.G.-P.S.)

